



ENFERMEDAD POLIQUÍSTICA RENAL

Melisa Giménez

ASIR - 2011

Esp. Nefrología - Esp. Medicina Crítica

Quiste

- Definición:

Cavidad delimitada por células epiteliales con contenido líquido.

- Localización:

Cualquier sitio del NEFRÓN o TUBULO COLECTOR renal.

- Tipos:

Hereditario – Desarrollo – Adquirido.

Quistes Adquiridos

- Único
- >50 años
- No relacionado a otras alteraciones.
- Sin complicaciones
- No degeneración tumoral
- No evoluciona a IRC

GENÉTICO

**NO
GENÉTICO**

Enfermedad Poliquística

**DOMINANTE
ADPKD**

**RECESIVO
ARPKD**

ADULTO

ADPKD

- Enfermedad sistémica: manifestación renal y extrarrenal
- Hereditaria
- Prevalencia 1/400 – 1/1000
- Genéticamente heterogénea
- Portadores: 100% Quistes
- IRCT: 4 - 10%

ADPKD

- Enfermedad hereditaria renal más frecuente
- Característicamente:
 - QUISTES renales múltiples
 - Asociado con anomalías extrerrenales

ADPKD - Genética

- Mutación:
 - PKD1: polycystin – 1 (C.16p) <60%
 - PKD2: polycystin – 2 (C.4q) 70-90%
- Heterogeneidad
- 1-2% nefronas desarrolla Quistes
- Polycystin:
 - Túbulos renales
 - Túbulos pancreáticos
 - Túbulos biliares

AD PKD

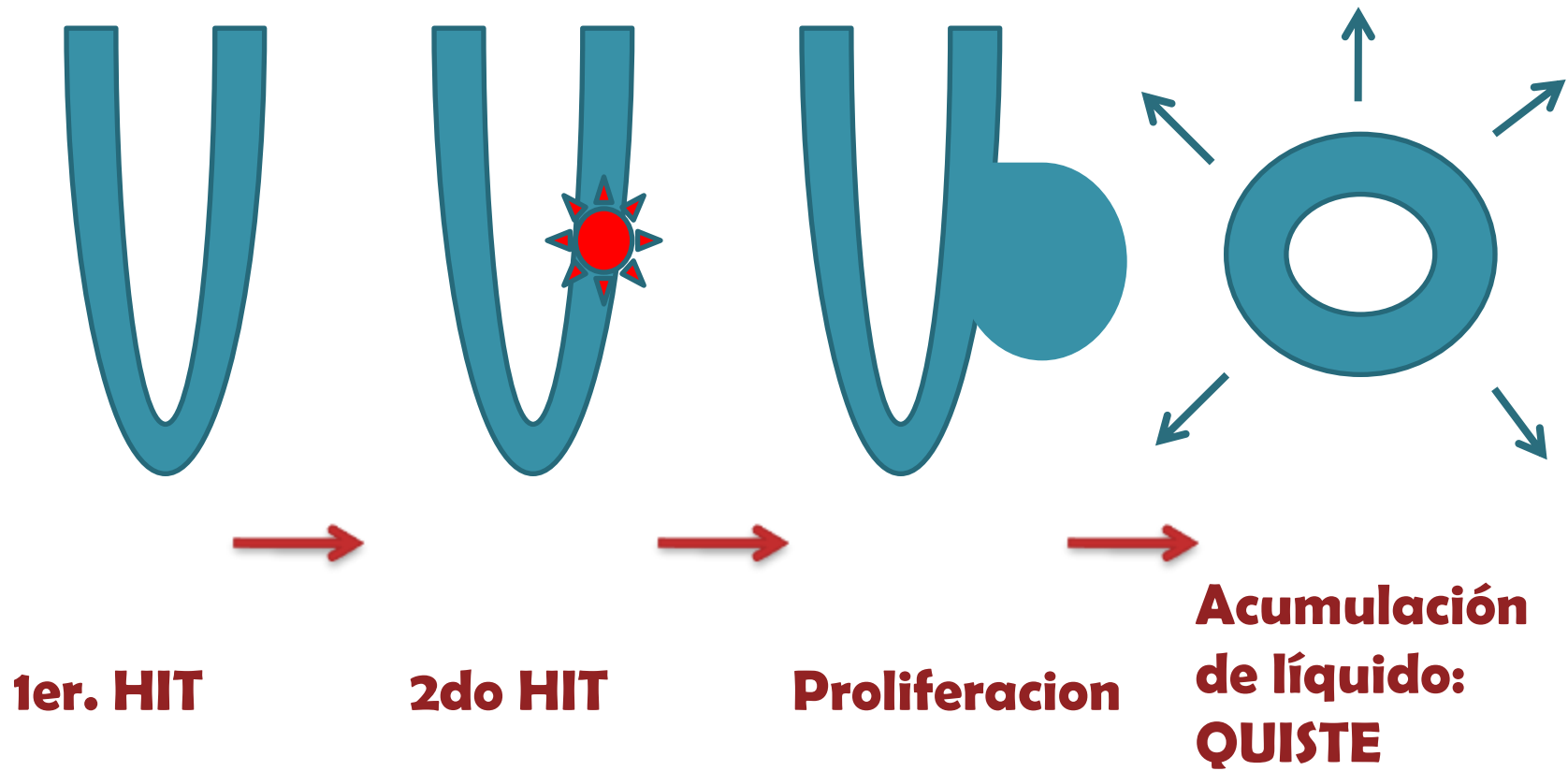
	PKD2	PKD1
	C.4q	C.16p
	15%	85%
	policystin – 2	policystin – 1
Proteína	Glicoproteína Integral Fc: Canal ionico	Asociada a Membrana. Fc. Rcp membrana
Expresión	adulto	fetal
Mutación	70-90%	<60%
Edad IRCT	70-73	53-56
Gravedad	Menor	Mayor

Patogenia

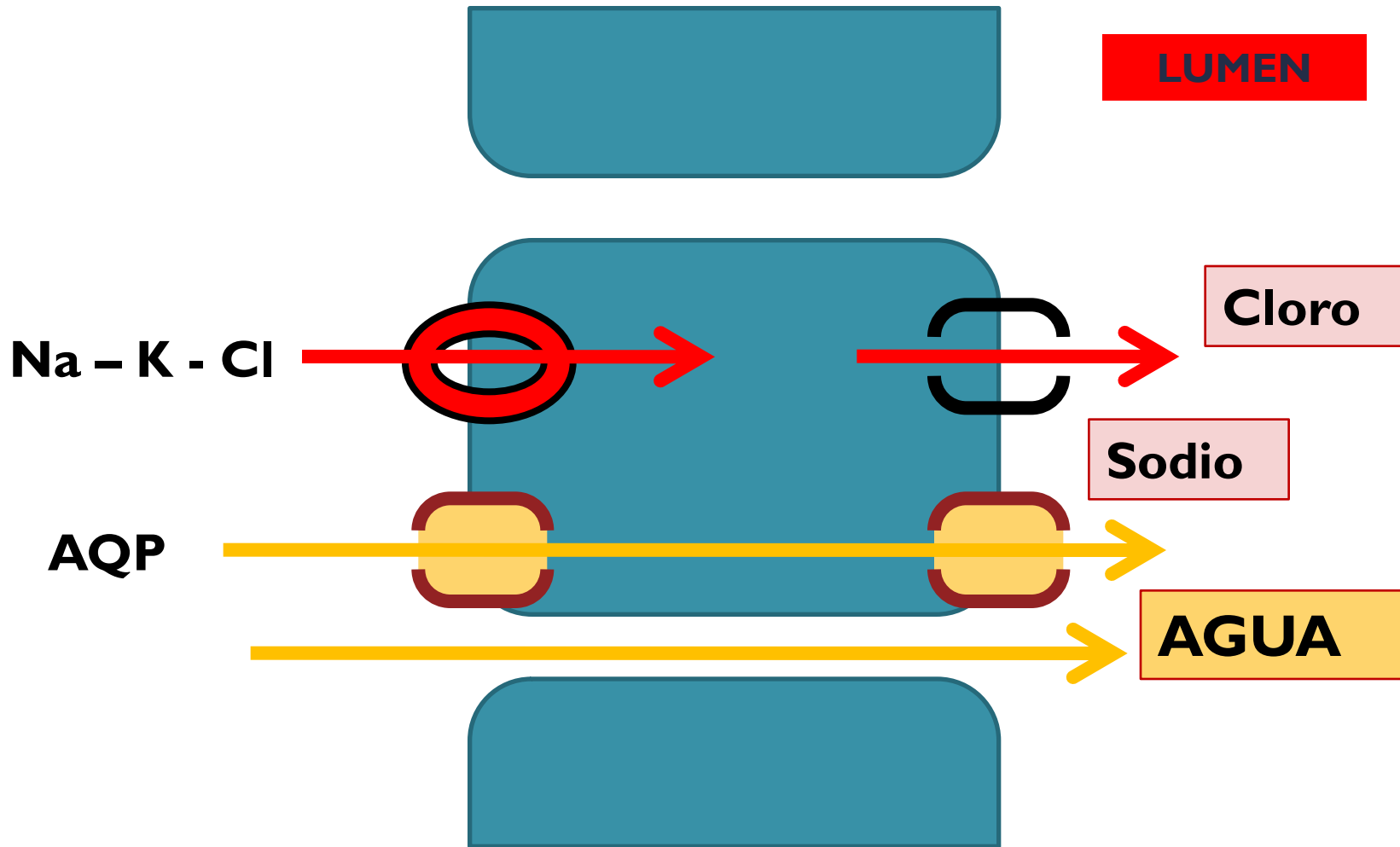
Epitelio inmaduro:

1. Hiperproliferación
2. Apoptosis
3. Secreción fluido anormal
4. Matriz extracelular anormal
5. Activación de proto-oncogen
6. Micropólipos

HIPOTESIS SEGUNDO "HIT"



Producción de líquido



Diagnóstico

- Ecografía
- Rx
- TC / Uro-TC
- Urograma Excretor
- RMN
- Linkage / Análisis de mutaciones

Clínica

- ASINTOMÁTICO
- Dolor (20%)
- HTA (20%)
- Hematuria
- ITU
- IR
- Cólico
- Masa Abdominal

Manifestaciones Extrarrenales

- QUISTES:

Hepáticos

Pancreáticos

Próstata

Aracnoideos

- Fibrosis Hepática
- Valvulopatías
- HVI
- Aneurismas intracraneal
- Disección arteria vertebral
- Enfermedad Diverticular
- Hernias

Complicaciones

- HTA
- Litiasis
- Dolor
- IRC /IRCT (Masc)
- HD
- Tumores
- ITU
- Hematuria
- Proteinuria
- Piuria
- Nefromegalia
- Imposibilidad concentrar

Aneurisma Intracraneal

- 18-40 años con antecedente familiar
- Ocupación de alto riesgo

- Angio-RMN
- Angiografía
 - Cada 5 años
 - NeuroQx

PKD y EMBARAZO

- Quistes ovario
- Inmovilidad espermática

Complicaciones:

No significativo:

- RN vivos
- Fetal complicaciones
- Infecciones
- Función renal

Maternas:

- HTA
- Pre-eclampsia
- Edema
- IR si multigesta
- Progresión IR si previo

IRCT:

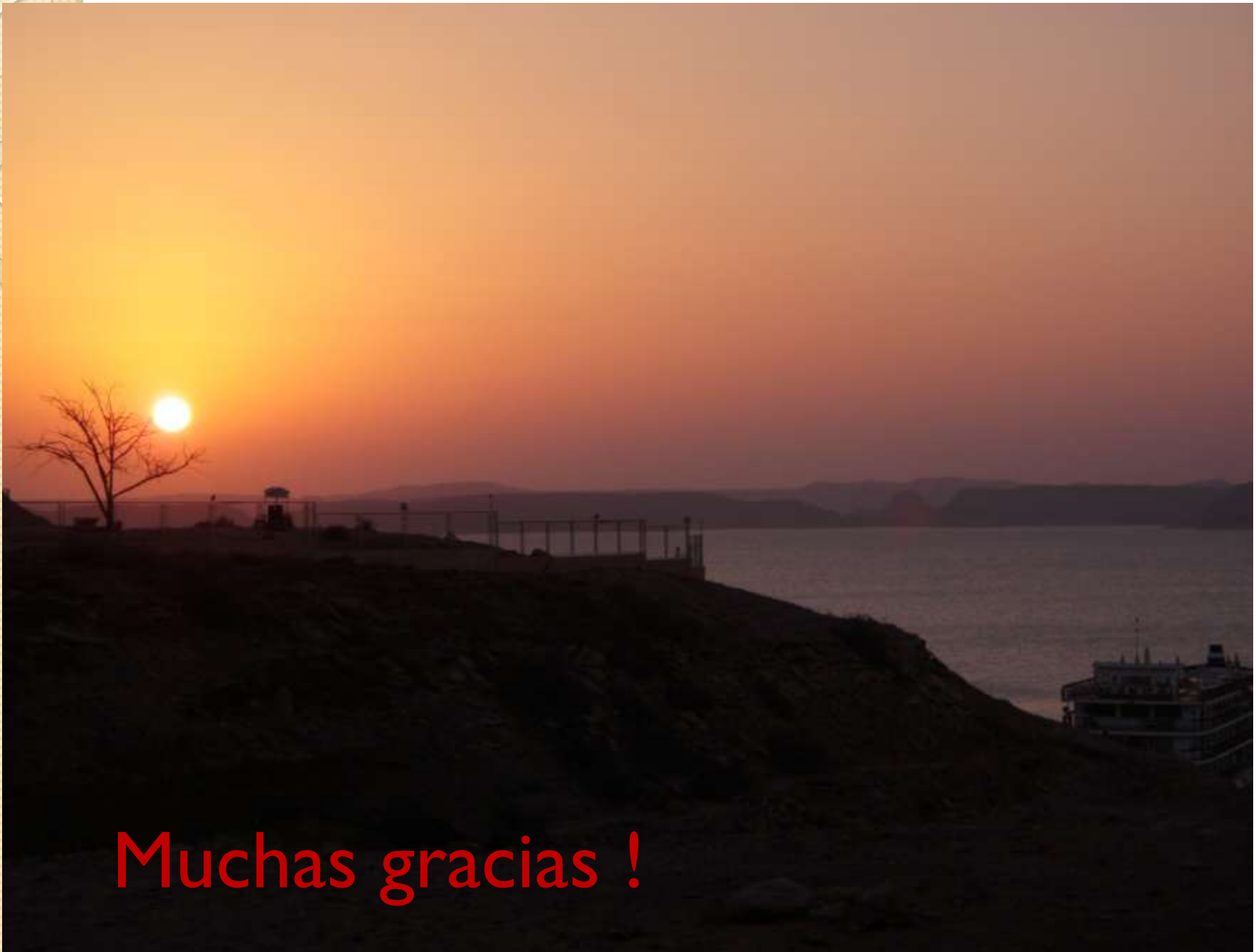Factores de riesgo:

- ADPKDI
- Masculino
- HTA
- Antec. Fliar.HTA
- HVI
- Edad Diag.
Temprana
- IR temprana
- Aumento tamaño renal
- Hematuria
- Multigesta
- ITU en varones
- Raza

Tratamiento

- Cuidados Generales
- Control estricto TA
- Proteínas de soja
- Evitar riesgos
- Evitar tóxicos
- Nefrectomía?
- TRR
- TRANSPLANTE

COUNSELING



Muchas gracias !